Osler-Weber-Rendu 症候群合併胰臟血管瘤及急性胰臟炎之病例分析

詹佩欣[3]　呂碧鴻[1,2,3]　陳慶餘[1,3]　梁繼權[1,3]

Osler-Weber-Rendu症候群，又稱為遺傳性出血性毛細血管擴張症（hereditary hemorrhagic telangiectasia, HHT），是一種全身性的血管構造異常疾病，其中以腦部及肺部病灶的出血最容易造成病人的臨床疾病及死亡。以體染色體顯性（autosomal dominant）方式遺傳，近來研究發現可能與染色體9q33-q34或染色體 12q之異常有關。

根據Curacao之診斷標準Osler-Weber-Rendu症候群的確定診斷必須符合下列三個條件及以上：（1）自發性反覆的流鼻血（2）鼻腔黏膜以外之毛細血管擴張病灶（3）內臟病灶（4）體顯性家族遺傳病史。診斷方式以使用染色體檢查最為準確，但臨床上會有很多限制，詳細家族史或許對診斷有更大的幫助。

本案為Osler-Weber-Rendu症候群病史之病人，此次疑胰臟發炎住入本院，檢查發現胰臟有多發性血管豐富之結節（hypervascular nodules）但無一般胰臟炎的影像學變化，因此懷疑胰臟發炎與Osler-Weber-Rendu症候群有關。由於文獻上並無Osler-Weber-Rendu症候群出現胰臟病灶及合併胰臟炎的病例報告，因此提出此病例作為臨床醫師的參考，並對這種比較罕見的疾病提供更多臨床研究及診斷資料。

（家醫研究　2004；2：38-45）

關鍵詞：Osler-Weber-Rendu syndrome, hereditary hemorrhagic telangiectasia, pancreatitis

前　　言

Osler-Weber-Rendu症候群，又稱為遺傳性出血性毛細血管擴張症（hereditary hemorrhagic telangiectasia, HHT），Babington在1865年首先報告一個患有此症的病人。HHT是一種顯性遺傳的全身性血管構造異常疾病，臨床上常以流鼻血或咳血表現。其中以腦部及肺部病灶的出血最容易造成病人的臨床疾病及死亡[1]。此病的盛行率約為1~2/100000或更高，在白種人中較常發生，亞洲人及非洲人亦有病例報告[2]。

根據Curacao[3]之診斷標準 Osler-Weber-Rendu症候群的確定診斷必須符合下列三個條件及以上：（1）自發性反覆的流鼻血（2）毛細血管擴張（3）內臟病灶（4）家族遺傳病史

國立台灣大學醫學院家庭醫學科[1]、社會醫學科[2]；附設醫院家庭醫學部[3]
受理日期：92年12月22日，刊載日期：93年2月5日
聯絡人地址：梁繼權，國立台灣大學醫學院家庭醫學科，台北市常德街一號

（表1）。不過由於有不完全外顯（ incomplete penetrance）的因素，不一定每位病人都會出現以上的症狀。內臟病灶主要是胃腸道的毛細血管擴張，及腦、肺、肝、心臟的動靜脈畸形（arteriovenous malformation, AVM）[4]。在胰臟之血管病灶從未有文獻報告。因本症在中國人十分罕見，而且未曾有合併胰臟之血管病灶與胰臟炎之病例，故提出本病例作進一步的探討。

病例報告

本病例是一位55歲女性，入院前一周發燒至38℃左右；當時並無其他不適，自行服用acetaminophen後即退燒。兩天後因再次發燒到39.9℃，合併上呼吸道症狀而至急診求助。胸部X光檢查發現兩側肺部下側浸潤增加，但血液學及尿液常規檢查均無明顯異常發現。經症狀治療至發燒情形好轉後離院。返家當晚即發生右上腹不適，兩眼上眼皮腫脹及明顯的呼吸困難。病人隔天返回急診，發現 amylase: 246，lipase: 1088，均有明顯升高，臨床上懷疑為急性胰臟炎（acute pancreatitis）轉住院治療。

由過去病史發現病人自20多歲時就開始經常流鼻血，手指、腳趾、舌頭及嘴唇有進行性的毛細血管擴張的現象。 27歲時發現有高血壓，於1995年因懷疑為次發性高血壓住進馬偕

表1、Osler-Weber-Rendu症候群之Curacao診斷標準

Osler-Weber-Rendu 症候群診斷標準	
確定診斷	含下列三個條件或以上
疑似診斷	含下列兩個條件
不符診斷	少於兩個條件
診斷條件	
1.鼻出血	自發性反覆的流鼻血
2.毛細血管擴張	多發性，出現部位有：
	1.唇
	2.口腔
	3.手指
	4.鼻
3.內臟病灶	例如：
	腸胃道之毛細血管擴張（不論是否有出血）
	肺部動靜脈畸形
	肝臟動靜脈畸形
	大腦動靜脈畸形
	脊髓動靜脈畸形
4.家庭史	一等親有符合本診斷標準的遺傳性出血性血管擴張症

醫院，在住院過程中併發腦出血併右側肢體無力，經多項檢查後診斷為Osler-Weber-Rendu症候群，雖無染色體檢查結果之佐證，但發現明顯有關腦血管疾病之家族史（圖1）。1997年病人於仁愛醫院求診時，胸部X光及電腦斷層檢查發現肺部有動靜脈畸形，但病人並未接受進一步處理。1999年因發燒至本院門診求診，發現右肺部，肝臟均有動靜脈畸形，頭部核磁共振血管攝影（magnetic resonance angiography, MRA）發現右顳葉及左額葉有陳舊梗塞病灶。1999年4月病人接受肺部動靜脈畸形之血管栓塞治療，但因手術併發症改以手術切除右肺中葉。術後在門診固定追蹤，其間因長期流鼻血造成貧血，平均一到二個月需要輸血。

本次住院後，腹部電腦斷層檢查發現有胰臟萎縮，但沒有液體蓄積等符合急性胰臟炎的影像學變化，在胰臟體部、肝臟左、右葉、及兩側肺部皆有血管豐富之結節（hypervascular nodules）（圖2、3），合乎胰臟內動靜脈畸形的診斷。病人每天大約會流一至兩次鼻血，可用bosmin紗布局部壓迫止血，上腹部疼痛在禁食及支持性治療後逐漸改善，血液生化檢查漸漸回復正常， amylase: 70, lipase: 184, alkaline phosphatase:425, γ -glutamyltransferase: 187, bilirubin(T/D): 2.0/0.6。病人順利出院，並於門診繼續追蹤治療。

討　　論

Osler-Weber-Rendu症候群是一種罕見疾病，以丹麥的Fyn島、荷屬安地列斯群島及部分法國地區較為盛行，在亞洲則少見。本病以體染色體顯性（autosomal dominant）的方式遺傳，有97%的外顯率（penetrance），近來研究發現可能與染色體9q33-q34和染色體12q的變異有關。9q34會轉錄一個endoglin的蛋白質，它是transforming growth factor s 的受體，在組織修補及血管生成（ angiogenesis）方面扮演重要的角色[2]。12q具有一個activin receptor like kinase1（ALK1）的基因，被認為與毛細血管擴張及鼻出血有關[3]。流鼻血是本病一個十分常見的症狀，但單純的流鼻血常發生在小

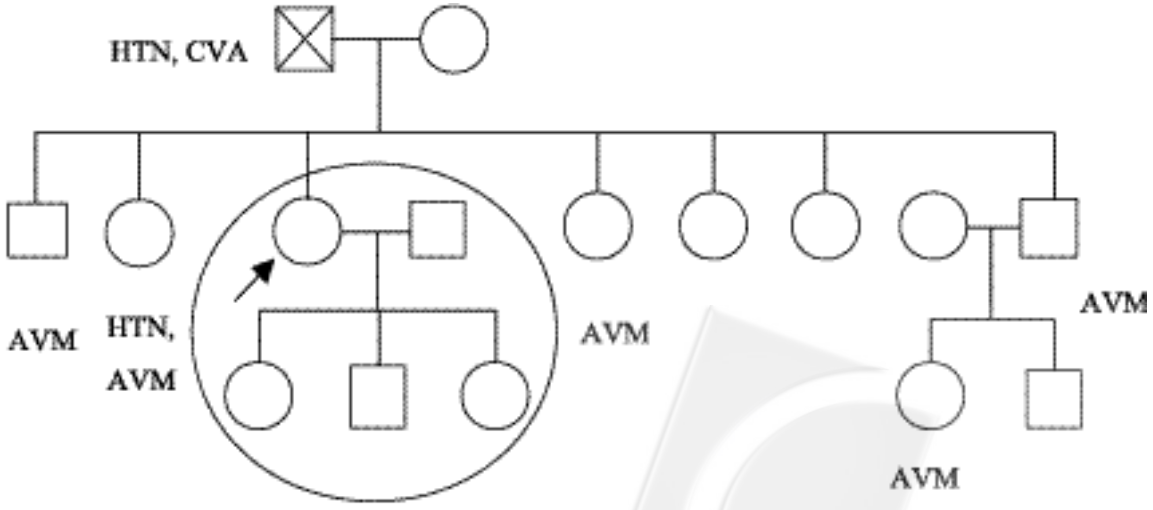

圖1、病患之家族史

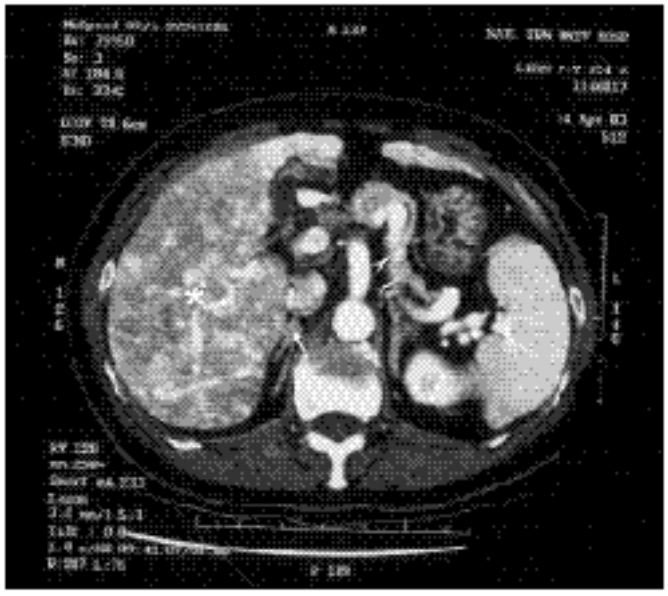

圖2、電腦斷層放射線檢查顯示肝內多發性血管瘤（★）、胰腺萎縮併多發性點狀血管瘤（大箭頭）、脾腫大及意外發現之右腎上腺腫瘤（小箭頭）

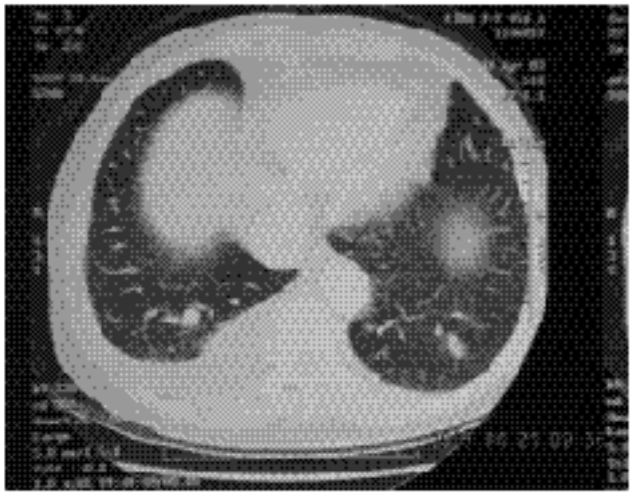

圖3、胸部電腦斷層檢查顯示肺部動靜脈畸形

孩子身上，所以並不能完全依此來推斷。在有反覆出血及家族史者應考慮本病並作進一步的檢查診斷[1]。

Osler-Weber-Rendu症候群的臨床表現與治療：

1. 鼻子：

鼻黏膜的毛細血管擴張是造成自動流鼻血的主要原因，也是最常見的臨床表現。最小可在病人十歲時開始，而大部分人則於20歲後開始發生。有2/3的病人會隨著年齡增長而更加嚴重。程度上有的人十分輕微，但也有人須長期輸血及口服鐵劑來治療貧血[5]，本案病人在口服鐵劑的補充下仍須長期輸血來維持。治療

上包括擴張血管的電燒（cauterization），鼻縱隔皮膚整形（septal dermatoplasty），雷射切除（laser ablation），動情素療法（estrogen therapy），經導管動脈栓塞療法（transcatheter embolotherapy of arteries）或是使用纖維栓子（fibrin sealant）等，均有不錯的成效[6]。

2. 皮膚：

大部分病人出現皮膚毛細血管擴張會較流鼻血晚，約在40歲開始出現在嘴唇、舌頭、指尖、臉部、下眼瞼、或是身上其他部位。通常只影響外觀，可使用雷射切除或使用外敷藥物治療[1]。

3. 肺：

血管病變通常為多發性且分布在下葉為多，血液由肺動脈直接注入，回流至肺靜脈[2]。5-24% 的病患會有肺部的AVM[7,8]，肺部AVM的病人有60%罹患本症[7]。此種肺部的AVM會造成由右向左的分流（right to left shunt），進而有氣喘、無力、甚至發紺或紅血球過多症（polycythemia）的情形，一開始的表現通常為腦膿瘍或腦中風造成的神經學後遺症。若懷疑有肺部AVM，可以選擇用CXR、動脈血氣體分析，指尖血氧計（finger oximetry）來做作初步篩檢，高解釋度迴旋電腦斷層攝影（high-resolution helical CT）可以幫忙本症之診斷，若要評估治療的方法時則建議進行肺血管攝影（pulmonary angiography）[1]。

治療方式可選擇用外科手術進行肺葉切除（lobectomy），楔狀切除（wedge resection）或對於供應血管（supply artery）做結紮（ligation），或是選擇較不具侵襲性的經導管動脈栓塞療法[1,8]。由於畸形血管在處理過後仍有可能變大，懷孕期間亦會變化[9]，因此長期追蹤非常重要。

4. 腦部：

臨床表現包括偏頭痛、腦膿瘍、缺血型中風、癲癇、腦溢血（intracerebral hemorrhage）、及蜘蛛膜下腔出血（subarachnoid hemorrhage, SAH）都很常見。2/3有神經症狀者通常來自肺部的AVM，另1/3的病人則因腦部或脊椎 AVM導致SAH或癲癇。可能由於神經學症狀才進一步發現肺部AVM，進而診斷出HHT[10]。目前並無大型研究建議使用何種影像檢查較佳，使用敏感性較佳的MRI或血管攝影應可比用 CT能診斷出更多的病例[2]。

對於腦部病灶，神經血管手術（neurovascular surgery）、栓塞治療（embolotherapy）、立體定位放射線手術（stereotactic radiosurgery）皆有使用經驗，但需更多資料及研究才能建議何者為較佳的治療方式[1]。

5. 胃腸道：

腸胃道出血通常在40-50歲才開始發生，內視鏡檢查可以發現在胃、十二指腸、小腸或大腸出現的毛細血管擴張。短期出血可用光凝固（photocoagulation）治療。肝臟偶而會受波及，造成左向右分流，導致高搏出性心臟衰竭（high-output cardiac failure），可用CT或彩色都卜勒超音波（color Doppler sonography）診斷，生化檢查有時可發現alkaline phosphatase及γ-glutamyltransferase些微上升，或併有輕微膽汁潴留（cholestasis）情形，但目前並無肝臟AVM出血的報告，治療則建議保守治療，缺乏研究指出進行栓塞或結紮是否有益

[2]。

本案病人自年輕時即有流鼻血、手指有毛細血管擴張變化，並在肺部及肝臟均發現有AVM，過去由影像學發現腦部有腦血管阻塞現象，由此次住院資訊無法得知是否為 Osler-Weber-Rendu syndrome之表現亦或無關，但仍符合Curacao診斷標準可確定為 Osler-Weber-Rendu症候群患者。此次因懷疑有胰臟炎住院，診斷上憑藉急性發作的上腹痛及發燒等病史及實驗室數據的佐證，包括amylase及lipase等數值的上升變化，加上禁食後症狀緩解，後續追蹤之amylase及lipase數值回復正常範圍，臨床上與胰臟發炎之表現十分符合。但病人缺乏胰臟發炎之一般危險因子，如膽結石、酗酒等；且於腹部CT並未見到符合急性胰臟炎之變化，祇有胰臟萎縮及胰體部之血管瘤，與一般經驗不符。臆測可能因血管瘤反覆出血以致發生多次胰臟發炎而致胰臟萎縮，由於臨床症狀輕微而未能及早發現。以 Medline及電腦搜尋引擎追溯各項文獻資料發現過去有不少有關HHT的研究與病例報告；國內亦有少數病例報告[11,12]，並有家族研究發表[13]，但皆沒有本病在胰臟之表現如胰臟萎縮或胰體部之血管瘤或病例報告出現，而Osler-Weber-Rendu症候群是否會在胰臟造成變化亦未在文獻資料中尋得。提出此病例報告除了提供醫師對此病的警覺性，並增加醫界對本病症的臨床表現的了解。

參考文獻

1. Guttmacher AE, Marchuk DA, White RI Jr: Hereditary hemorrhagic telangiectasis. *N Engl J Med* 1995; **333**: 918-24.
2. Haitjema T, Westermann CJ, Overtoom TT, et al: Hereditary hemorrhagic telangiectasia (Osler-Weber-Rendu disease): new insights in pathogenesis, complications, and treatment. *Arch Intern Med* 1996; **156**: 714-9.
3. Shovlin CL, Guttmacher AE, Buscarini E, et al: Diagnostic criteria for hereditary hemorrhagic telangiectasia (Rendu-Osler-Weber Syndrome). *Am J Med Genet* 2000; **91**: 66-7.
4. Plauchu H, de Chadarevian JP, Bideau A, et al: Age-related clinical profile of hereditary hemorrhagic telangiectasia in an epidemiologically recruited population. *Am J Med Genet* 1989; **32**: 291-7.
5. Aassar OS, Friedman CM, White RI Jr: The natural history of epistaxis in hereditary hemorrhagic telangiectasia. *Laryngoscope* 1991; **101**: 977-80.
6. Farnan TB, Gallagher G, Scally CM: A novel treatment for patients with hereditary hemorrhagic telangiectasia. *J Laryngol Otol* 2002; **116**: 849-50.
7. Dines DE, Arms RA, Bernatz PE, et al: Pulmonary arteriovenous fistulas. *Mayo Clin Proc* 1974; **49**: 460-5.
8. Kjeldsen AD, Oxhoj H, Anderson PE, et al: Prevalence of pulmonary arteriovenous malformation (PAVMs) and occurrence of neurological symptoms in patients with hereditary hemorrhagic telangiectasia (HHT). *J Intern Med* 2000; **248**: 255-62.
9. Swinburne AJ, Eedullo AJ, Gangemi, et al: Hereditary telangiectasia and multiple arteriovenous fistulas: clinical deterioration during pregnancy. *Chest* 1986; **89**:4.
10. Hewes RC, Auster M, White RI Jr, et al:

Cerebral embolism - first manifestation of pulmonary arteriovenous malformation in patients with hereditary hemorrhagic telangiectasia. *Cardiovasc Intervent Radiol* 1985; **8**: 151-5.

11. Pen YF, Chen LK, Chou YH, et al.: Hereditary hemorrhagic telangiectasia. *Chung Hua I Hsueh Tsa Chih* 2002; **65**: 614-8.

12. 張文源、黃威雄、方深毅：遺傳性出血性血管擴張症－病例報告。慈濟醫學 2002；**14**：269-73。

13. Lin WD, Wu JY, Hsu HB, et al: Mutation analysis of a family with hereditary hemorrhagic telangiectasia associated with hepatic arteriovenous malformation. *J Formos Med Assoc* 2001; **100**: 817-9.

Case Report: A patient of Osler-Weber-Rendu Syndrome with Pancreas Hemangioma and Acute Pancreatitis

Pei-Hsin Chan[1], Bee-Horng Lue[1,2,3], Ching-Yu Chen[1,3], Kai-Kuen Leung[1,3]

Osler-Weber-Rendu syndrome, also known as hereditary hemorrhagic telangiectasia (HHT), is a generalized abnormality of vascular structure. Bleeding from the cerebral or pulmonary lesions is the major cause of substantial morbidity and mortality. The mode of inheritance is autosomal dominant. Recent studies had found mutation in endoglin, a receptor for transforming growth factor β, on chromosome 9 in some families and linkage to chromosome 12q in others was related to the disease.

The clinical diagnosis of Osler-Weber-Rendu syndrome is the presence of any three of the following criteria: recurrent epistaxis; telangiectasia elsewhere than in the nasal mucosa; evidence of autosomal dominant inheritance; and visceral involvement. DNA-based diagnostics may be the most accurate way though some limitation exists in clinical practice. Detailed family history up to multigenerational pedigree will be helpful for the diagnosis.

We present a patient of Osler-Weber-Rendu syndrome who was admitted to our ward due to clinical presentation of acute pancreatitis. Multiple hypervascular nodules were accidentally found in pancreas in image studies. Since there was no identifiable etiology of pancreatitis in this patient and multiple hypervascular nodules were found in the pancreas, HHT related pancreatitis was highly suspected. As there was no previous report on HHT related pancreatitis in the literature. We hoped that this case can provide some information and assist in diagnosis of this rarely encountered disease.

(Tw Fam Med Res 2004; 2: 38-45)

Department of Family Medicine[1], National Taiwan Universtiy Hospital; Departments of Social Medicine[2] and Family Medicine[3], College of Medicine, National Taiwan University, Taipei, Taiwan.

Received: December 22, 2003; Accepted: February 5, 2004.